<原　著>

リストカット瘢痕に対する回転戻し植皮術

田村　聡*・村松英之*・末貞伸子*・島内香江*・野村美佐子*・伊藤智之*

Resurfacing with Rotated Skin Graft for Deliberate Self-harm Scars

Satoru TAMURA*, Hideyuki MURAMATSU*, Nobuko SUESADA*,
Kae SHIMANOUCHI*, Misako NOMURA* and Tomoyuki ITO*

*Department of Plastic and Aesthetic Surgery, Wound and Scars Clinic in Toyosu, Tokyo, 135-0061

和文要旨

背景：リストカット瘢痕に悩む患者は非常に多く，近年，リストカット瘢痕に対する戻し植皮術の治療報告が散見される。われわれは多数のリストカット瘢痕患者に対し回転戻し植皮術を行った。

方法：リストカット瘢痕に対し，低濃度大量浸潤麻酔として局所麻酔を行い，電動デルマトームを用いて8/1,000 inch の厚さで採皮を行ったのち，植皮片を 90° 回転させ同部位に戻し植皮を行った。術後瘢痕と術前の悩み（他人の目が気になる，半袖が着られない，など）の改善度について，それぞれ患者本人による patient and observer scar assessment scale（POSAS）およびアンケートで評価を行った。

結果：80 名の患者に手術を施行した。術後瘢痕について，POSAS の総合評価で平均 2.7 点（1 点が満足，10 点が不満）であり，満足という結果であった。また，術前の悩みの改善度については平均 3.5 点であり，悩みの改善も得られた。

結論：リストカット瘢痕に対する回転戻し植皮術は局所麻酔下に日帰りでの手術が可能であり，合併症が少なく，良好な整容性と悩みの改善が得られる有用性の高い手術であると考える。

Key Words：リストカット，自傷，傷跡，回転戻し植皮

英文アブストラクト

Background: A large number of patients suffer from deliberate self-harm scars. In recent years, there have been reports of resurfacing with skin grafts, but there are no large-scale reports.

Method: Eighty patients underwent resurfacing with a rotated skin graft. Tumescent local anesthesia (TLA) was administered. The skin at the scar site was cut with an electric dermatome to a thickness of 8/1,000 inches and then rotated 90° and transplanted. Patient and observer scar assessment scale (POSAS) and a questionnaire (1 point = satisfied, 10 points = dissatisfied) were used to evaluate scarring and the patient's worries about improvement at one year after the operation.

Results: The average overall evaluation in the POSAS was 2.7 points; thus, the postoperative scarring was evaluated to be satisfactory. Furthermore, the patients' preoperative worries about improvement after the operation was also evaluated to have improved postoperatively with an average of 3.5 points.

Conclusion: Resurfacing deliberate self-harm scars with a rotated skin graft is a highly useful surgery that can be performed under local anesthesia as day surgery without any complications.

Key Words：wrist cutting, self-harm, scar, resurfacing with rotated skin graft

*きずときずあとのクリニック豊洲院形成外科・美容外科
2022 年 8 月 22 日受領
2022 年 12 月 9 日掲載決定

序　文

リストカット瘢痕は社会的にマイナスイメージを有しており，精神的に安定した患者であるほど精神的苦痛は大きく，その瘢痕に悩む患者は非常に多い。その治療にはレーザー，単純切除・縫縮，皮膚拡張術（エキスパンダー），削皮，他部位からの分層あるいは全層植皮などが報告されている[1]。近年，戻し植皮術の治療報告が散見される[2,3]が，多数の患者に対して行った報告はまだない。当院では開院以来，複数の患者のリストカット瘢痕に対し回転戻し植皮術を行っている。局所麻酔，日帰りでの手術で，合併症が少なく，良好な整容性が得られ，悩みの改善もみられている。その方法と有用性について報告する。

対　象

期間は2017年10月2日の開院から2021年9月30日までの4年間とした。リストカット瘢痕の治療を希望した患者のうち，瘢痕がある程度大きく（切除した場合に単純縫合による閉鎖不可能と判断される大きさ，5 cm以上で複数の瘢痕線があることが目安），精神科治療を終了しており（未治療も含む），過去2年以上リストカットを行っておらず，明確な治療の目的をもっている患者に対してのみ，回転戻し植皮術を行った。

方　法

〈デザイン〉

採皮・植皮を行う範囲について，基本的には瘢痕をすべて含むようにデザインし，患者本人と確認を行う（**図1**）。この際，採皮後に植皮片の方向が分からなくならないように中枢側にマーキングを行う。

〈麻酔〉

局所麻酔については，0.5%アドレナリン含有リドカイン20 m*l*と生理食塩水100 m*l*を混ぜたものを低濃度大量浸潤麻酔（tumescent local anesthesia：TLA）として局所注射を行う（**図2**）。範囲によって麻酔量は総量500 m*l*を上限として増減させ，皮膚を膨隆させて採皮を行いやすくなるよう注入する。**図2**の症例では120 cm^2に対し計300 m*l*の注入を行った。

〈採皮〉

電動デルマトーム（Zimmer Biomet社製）を用いて8/1,000 inchの厚さで採皮を行う（**図3**）。採皮後，リストカット瘢痕が隆起している場合，メイヨー剪刀で除去する（**図4**）。この操作によって，術後の植皮部に元のリストカット瘢痕が透見し目立つのを防ぐことができる。

〈植皮〉

植皮片を時計周りあるいは半時計周りに90°回転させ，形が合うようにトリミングを行い周囲皮膚と固定する。植皮片の周囲は6-0ナイロン縫合糸で周囲皮膚と縫合し，植皮片の中央部は時間短縮のためスキンステープラーで固定する（**図5**）。

〈術後処置〉

ワセリン軟膏を塗布し，シリコーンシートを貼付し，ガーゼと包帯を用いて圧迫固定する。術後1～2日以内に再診として植皮を確認し，2週間後に抜糸を行う。抜糸までは原則シーネ固定を行う（**図6**）。抜糸後は傷跡のケアとして，保湿と遮光，保護を徹底して行うよう指導した。

〈評価方法〉

手術の評価方法として，「術後瘢痕そのものをどのように感じるか」「術前に抱えていた悩みにはどのようなものがあり，その悩みがどの程度改善したか」について患者自身により評価を行う。

具体的には，手術前にリストカット瘢痕に対する悩みについて，複数回答可能な形でのアンケート調査を行う。手術後は1年の通院を患者に依頼し，術後瘢痕そのものの評価は，熱傷瘢痕などの評価法として使用されているPatient and Observer Scar Assessment Scale（以下POSAS）[4,5]を患者自身により行う。これは「痛み・痒み」の自覚症状と「色調・硬さ・厚さ・凸凹」の整容症状，さらに「総合評価」の7項目に対して，1点（正常皮膚に近い，満足）から10点（非常に異常，強く不満）までのスコアリングを行うものである。さらに，「手術前に最も抱えていた悩みは解決したか？」についてもPOSASに倣い，1点（解決した，満足）から10点（解決しなかった，強く不満）でのスコアリングを行う。

結　果

患者は80名，患肢は84例で，男性5例，女性75例であった。年齢は30.6±6.0歳（平均±標準偏差），リストカット瘢痕は76.1±49.6 cm^2（平均値±標準偏差）であった（**表1**）。手術時間は全例90分以内で行った。術後平均経過観察期間は319日，1年以上通院した患者は34例で，そのうち27例がアンケートに回答した。代表症例の術後経過の写真を提示する（**図7**）。

POSASにおける各項目の平均値は，「痛み」は1.2点，「痒み」は2.0点であり，自覚症状については非常に満足という結果であった。「色調・硬さ・厚さ・凸凹」の整容症状の平均値はそれぞれ4.0点，3.7点，3.8点，4.9点と比較的満足という結果が得られた。「総合評価」では平均2.7点であり，満足という結果

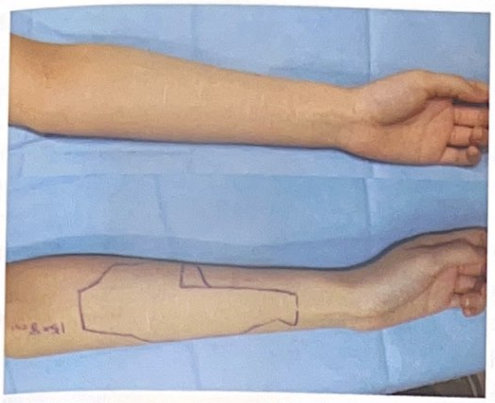

図1　術前写真
（上）デザイン前，（下）デザイン後。回転戻し植皮の範囲は，リストカット瘢痕をすべて含めてデザインする。

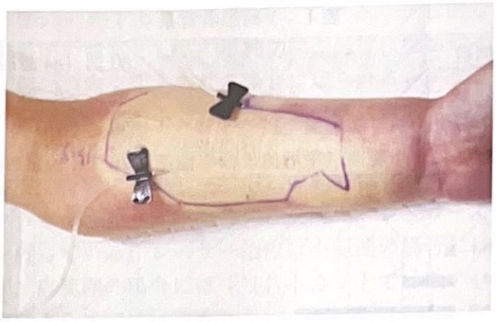

図2　局所麻酔
局所麻酔は0.5%アドレナリン含有リドカイン20 m*l*と生理食塩水100 m*l*を低濃度大量浸潤麻酔（TLA）として局所注射を行う。本症例では総量300 m*l*の注入を行った。

図3　採皮
電動デルマトームを用いて8/1,000 inchの厚さで採皮を行う。

図4　瘢痕切除
術後の植皮部に元のリストカット瘢痕が透見し目立つため，採皮後にリストカット瘢痕の隆起をメイヨー剪刀で除去する。

図5　植皮
植皮片を90°回転させ，植皮周囲を6-0ナイロン縫合糸で縫合し，植皮中央部はスキンステープラーで固定する。

図6　術後の固定
ガーゼと包帯およびシーネを用いて圧迫固定する。術後1～2日以内に植皮を確認し，2週間後に抜糸を行う。シーネ固定は原則2週間行う。

表1　手術患者背景

症例数	80例（84患肢）
性別	男5，女75
年齢（平均値±標準偏差）	30.6±6.0歳
リストカット範囲（平均値±標準偏差）	76.1±49.6 cm^2

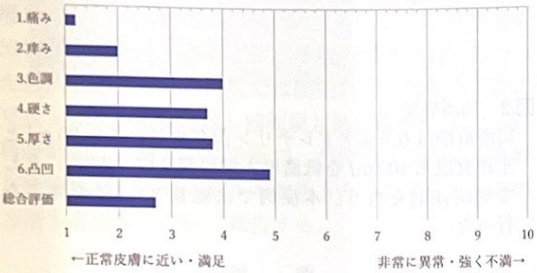

図8　患者による術後瘢痕の評価（POSAS）
POSASにおける各項目の平均値は，「痛み」は1.2点，「痒み」は2.0点であり，自覚症状については非常に満足という結果であった。「色調・硬さ・厚さ・凸凹」の整容症状はそれぞれ4.0点，3.7点，3.8点，4.9点と比較的満足が得られた。「総合評価」では2.7点であり，満足という結果であった。

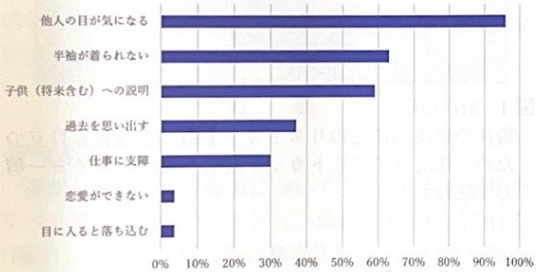

図9-1　術前の悩み（アンケート，複数回答可）
手術前にリストカット瘢痕に対する悩みを調査したところ，「他人の目が気になる」「半袖が着られない」「子どもに質問されたときにうまく答えられない」「過去を思い出す」「仕事に支障がある（半袖になることも含む）」「恋愛ができない」「目に入ると落ち込む」におおむね分類され，傷跡そのものに対する悩みではなく，リストカット瘢痕という社会的なマイナスイメージに対する悩みで占められていた。



図9-2　術後の悩みの改善度（アンケート）
術後の「手術前に最も抱えていた悩みは解決したか？」との問いについては平均3.5点であり，比較的悩みは改善し，満足が得られたという結果であった。

図7　代表症例写真（上：術前，中：術後4ヵ月，下：術後12ヵ月）
36歳，女性。左前腕130 cm^2のリストカット瘢痕。術後3～6ヵ月までは赤く硬い瘢痕を認めるが，6～12ヵ月を経過すると植皮は色・質感ともに良好となった。

であった（**図8**）。

手術前にリストカット瘢痕に対する悩みについて行ったアンケート調査では，「他人の目が気になる」「半袖が着られない」「子どもに質問されたときにうまく答えられない」「過去を思い出す」「仕事に支障がある（半袖になることも含む）」「恋愛ができない」「目に入ると落ち込む」におおむね分類され，傷跡そのものに対する悩みではなく，リストカット瘢痕という社会的なマイナスイメージに対する悩みで占められていた（**図9-1**）。

術後の「手術前に最も抱えていた悩みは解決したか？」との問いについては平均3.5点であり，比較的悩みは改善し，満足が得られたという結果であった（**図9-2**）。なお，患者の意見として「傷跡そのものには満足していないが，リストカット瘢痕だと気づかれなくなり，悩みは解決した」という意見も数人から寄せられた。

術後合併症は，おもに植皮の周囲や植皮片の境界部に軽微な肥厚性瘢痕を数例に認めた。植皮の脱落は1例も認めなかった。また，再度リストカットをした患者も認めなかった。

考　察

〈リストカットについて〉

リストカットは代表的な自傷行為であり，1960年代以降に欧米で注目されるようになった。1970年代にRosenthalら[6]が「wrist-cutting syndrome」とし

て概念を提唱し，以後日本でも多数の研究が行われている[7]。日本ではリストカットという表現が一般的であるが，実際の部位は手首に限らず前腕などにも認めることから，英語では self-cutting や self-harm などとも表現される。リストカット瘢痕は，一般的に複数の横向きの直線であり，幅は狭いものから太いもの，陥凹や隆起しているものなどさまざまな外観を示す。成熟瘢痕が多く，肥厚性瘢痕やケロイドは少ない。リストカットの原因について詳しくは成書を参照いただきたいが，コントロール可能感（気分，自己評価をコントロールする試みで行う場合），自傷による鎮痛作用，他者をコントロールしようとする自傷（傷による他者への威圧）があげられる[8]。患者のほとんどが自傷行為をやめることができるようになるが，リストカット瘢痕は社会的にマイナスイメージを有しており，リストカット瘢痕によって精神的苦痛を感じる患者は非常に多い[9]。今回のアンケートの結果にもあるとおり，ほとんどの患者が「他人の目が気になる」という心理的な悩みを抱えている。つまりリストカット瘢痕の治療で重要なことは，自傷行為でできた傷跡とは異なる傷跡にすることであると考えられる[10]。治療により，同等あるいはそれ以上に目立つ傷跡になったとしても，患者の心理，自信，自尊心を向上させ，「他人に傷跡を見せられるようになる」ことが治療目標の一つであるとわれわれは考える。

〈対象患者について〉

自傷行為は習慣的な行動として反復されやすい傾向がある[11]。治療の前に，自傷行為の原因となった基礎的な心理学的または精神医学的疾患を克服するか，寛解していると評価する必要がある。Whitaker & Smith[12]は，患者が以下の基準を満たさない限り，治療を行うべきではないと勧告している。①再受傷のない長期間の寛解期間（少なくとも２年）があること，②行動修正の希望を表明していること（半袖の服を着たいなど），③リストカットの原因に関する洞察を得ていること，である。当院では上記基準を満たした患者に対して手術を行っており，術後に再度リストカットをした患者はいない。

〈リストカット瘢痕の治療法〉

リストカット瘢痕の治療には以下のような報告がある。①保存的療法（メイクアップや長袖による保護），②レーザー（フラクショナルレーザー），③アートメーク・タトゥーによるカモフラージュ，④単純切除・縫縮，⑤皮膚拡張術（エキスパンダー），⑥削皮，⑦他部位からの分層あるいは全層植皮，⑧回転戻し植皮などである。そのほかには人工真皮や陰圧閉鎖療法などの治療報告も認める。それぞれの治療法については，Ho ら[1]がレビュー・解説している。一般的な形成外科医の意見として，単純切除や縫縮は瘢痕が小範囲で傷の方向を変えられる場合に限られる。エキスパンダーは傷跡を縮小できるが，瘢痕が広範囲の場合には限界がある。また治療期間が長くなり，患者の負担も少なくない。レーザー治療については，当院でもフラクショナルレーザーあるいは炭酸ガスレーザーで治療を行っている。レーザー治療は小範囲の場合にはよいが，広範囲の場合には「リストカットではない」と認識できるまでには改善しないのが現状である。アートメークやタトゥーについては今後介入の余地が十分にあると思われるが，凸凹を誤魔化しきれない場合がある。当院はクリニックという性質上，局所麻酔かつ短時間（日帰り）で，合併症が少ない手術を選択する必要がある。手術範囲が狭い場合には単純切除・縫縮術を行っているが，広範囲の場合には削皮あるいは回転戻し植皮術を行っている。削皮でもリストカット瘢痕と認識できない状態にすることは可能であるが醜状瘢痕が必発となるため，当院では勧めていない。

〈回転戻し植皮〉

戻し植皮術は新しいドナーを必要とせず，瘢痕部と同じ部位を使用していることから肌の質や色は植皮と正常皮膚の境界が目立ちにくいなどの利点がある。2018 年に Goutos & Ogawa[2]が，2020 年に Takaya ら[3]が，リストカット瘢痕に対する回転戻し植皮術を行った報告をしている。瘢痕の方向を変えることで，リストカットとは違う傷跡に変化させることができる画期的な方法である。植皮の厚さについて，われわれは 8/1,000 inch，すなわち 203 μm の採皮を行っているが，これは真皮の浅層（乳頭層レベル）の深さであり，皮膚の質感を保つことができる厚さである[13]。分層採皮を行うことで，本症例で提示したようにドナー部の隆起した瘢痕を剪刀で切除することができ，植皮後に元のリストカット瘢痕が目立たないよう予防できる。リストカット瘢痕が複雑な形の場合，形どおりに採皮するのはむずかしく，採皮できたとしてもパズルのようにはめ込むのがむずかしい場合がある。そのような場合，植皮が細かくなって手術時間がかかるだけでなく，植皮の境界が多くなり瘢痕が目立つことがあるため，患者と相談のうえではあるが，リストカット瘢痕から範囲がある程度大きくなったとしても，大きめに四角型のシート状に採皮し植皮を行ったほうが技術的にも簡便で，整容面もよいとわれわれは考えている。

今回ように多数の症例に対する回転戻し植皮術の治療を検討した報告はまだない。回転戻し植皮の手技は，局所麻酔下にダーマトームで採皮して回転させて植皮するという，形成外科医にとって基本的な手技の

みで構成されるため，道具の制限などがなければ普遍的な治療法になり得る。合併症も少なく，良好な整容性と悩みの改善が得られる，有用性の高い手術であると考えられる。

〈今後の課題〉

今回の結果にあるように，回転戻し植皮術の瘢痕の醜状や質感だけでなく，悩みの改善度についても完璧な満足が得られているわけではない。問題点として，軸方向のリストカット瘢痕が残ること，植皮境界部の瘢痕が目立つこと，植皮により毛包炎ができることなどがあげられる。また戻し植皮後の皮膚のキメ，つまり皮溝と皮丘の構成がどう変化するのか，回転戻し植皮の形状や角度は四角での90°回転にこだわらず三角にして60°回転はどうなのか，など今後検討の余地がある。よりよい治療方法を求めていく必要がある。

また，今回の評価方法に用いたPOSASは，拘縮など機能障害の評価項目がないことなどが課題としてあげられる。さらに，患者自身によるPOSASの評価のみであったため，第三者を含む複数人によるPOSASの評価についても検討したい。また，術前に抱えていた悩みがどれだけ改善できたかを評価するにあたり，どの項目がどれだけ改善したかを詳しく評価できていない。今回のアンケートは患者80名中，1年間通院しアンケートに回答した27名というバイアスがある。そもそもアンケートという方法は回答が簡便ではあるが，調査範囲に限界があり，特に今回のような悩みという深い心理感情を描出することには限界がある。今後，よりよい評価方法を考える必要がある。

結　語

リストカット瘢痕を有する80名の患者に対し回転戻し植皮術を行った。局所麻酔，日帰りで，合併症の少ない手術が可能であり，良好な整容性と悩みの改善が得られる有用性の高い手術であると考えられる。

田村　聡
きずときずあとのクリニック豊洲院形成外科・美容外科
〒135-0061　東京都江東区豊洲5-6-29
パークホームズ豊洲ザレジデンス1F
E-mail：tamo.syndrome@gmail.com

利益相反の有無：本論文について他者との利益相反はない。

本稿の主旨の一部は，第65回日本形成外科学会総会・学術集会（2022年4月21日，於大阪市）で発表した。

文　献

1）Ho, W., Jones, C. D. & Anderson, W.：Deliberate self-harm scars: Review of the current literature. JPRAS Open, **16**：109～116, 2018.
2）Goutos, I. & Ogawa, R.：Isotopic split-skin graft for resurfacing of deliberate self-harm scars. Plast. Reconstr. Surg. Glob. Open, **6**：e1801, 2018, 10.1097/GOX.0000000000001801, 2018.6.6.
3）Takaya, K., Hayashi, R., Aramaki-Hattori, N., et al.：Treatment of deliberate self-harm scars with rotated thin-skin graft and minced-skin graft. Plast. Reconstr. Surg. Glob. Open, **8**：e3020, 2020, 10. 1097/GOX.0000000000003020, 2020.8.19..
4）Draaijers, L.J., Tempelman, F.R.H., Botman, Y.A.M., et al.：The patient and observer scar assessment scale: a reliable and feasible tool for scar evaluation. Plast. Reconstr. Surg., **113**：1960～1965, 2004.
5）Truong, P.T., Lee, J.C., Soer, B., et al.：Reliability and validity testing of the Patient and Observer Scar Assessment Scale in evaluating linear scars after breast cancer surgery. Plast. Reconstr. Surg., **119**：487～494, 2007.
6）Rosenthal, R.J., Rinzler, C., Wallsh, R. & Klausner, E.：Wrist-cutting syndrome: the meaning of a gesture. Am. J. Psychiatry, **128**：1363～1368, 1972.
7）Matsumoto, T., Yamaguchi, A., Chiba, Y., et al.：Patterns of self-cutting: a preliminary study on differences in clinical implications between wrist- and arm-cutting using a Japanese juvenile detention center sample. Psychiatry Clin. Neurosci., **58**：377～382, 2004.
8）松本俊彦：自分を傷つけてしまう人のためのレスキューガイド. 54～74, 法研, 東京, 2018.
9）Reinholz, M., Poetschke, J., Schwaiger, H., et al.：The dermatology life quality index as a means to assess life quality in patients with different scar types. J. Eur. Acad. Dermatol. Venereol., **29**：2112～2119, 2015.
10）Parkhouse, N. & de Vere Hunt, I.J.：Self-harm scar revision. BMJ Case Rep., **2018**：bcr2017222490, 2018, 10.1136/bcr-2017-222490, 2018.3.21.
11）松本俊彦：ライフコースと自傷. 日社精医誌, **26**：134～142, 2017.
12）Whitaker, D.C. & Smith, A.C.：A caution in the evaluation of scar revision. J. Am. Acad. Dermatol., **28**：269～270, 1993.
13）Hettiaratchy, S. & Papini, R.：Initial management of a major burn: II--assessment and resuscitation. BMJ, **329**：101～103, 2004.